

MARCAJE, VALORACIÓN Y COMPLICACIONES DEL ESTOMA

MARCAJE IDÓNEO DEL ESTOMA

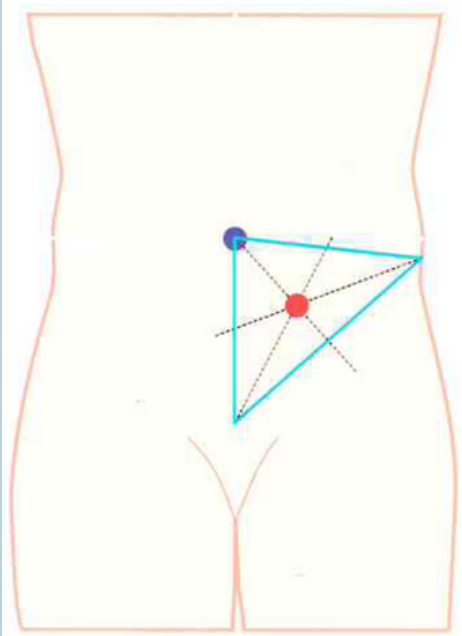
Paciente en decúbito supino, en sedestación y en bipedestación, para identificar los cambios morfológicos que se producen.

Técnica

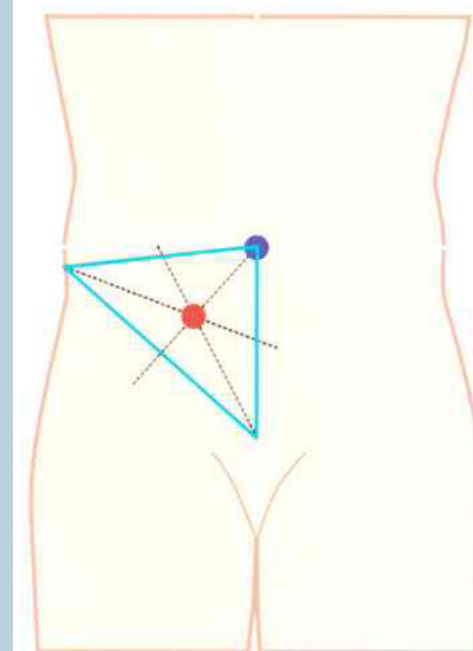
1. Dibujar un triángulo cuyos vértices sean: cresta iliaca anterosuperior, ombligo y sínfisis del pubis.
2. Trazar las bisectrices de los tres ángulos.
3. El punto donde se crucen las tres bisectrices será el lugar donde se marcará el estoma.

Observaciones

- Evitar pliegues, cicatrices, prominencias óseas, cintura...
- Atender a las características físicas y hábitos personales.
- Adherir un dispositivo (bolsa) en el punto seleccionado (retirarlo) y después marcar la ubicación del estoma con rotulador. Cubrir con un apósito transparente el marcaje.



Colostomía izquierda descendente o Sigmoidostomía



Ileostomía, Colostomía derecha ascendente y Ureteroileostomía tipo Bricker

Valoración estoma

- Tamaño
- Color
- Aspecto
- Elevación (relieve)

Valoración piel periestomal

- Color
- Integridad
- Turgencia

Herramienta

ESCALA SACS

- L** → Identifica la lesión
- T** → Localiza la lesión

COMPLICACIONES

ESTOMA

Inmediatas:

- Edema
- Hemorragia
- Retracción
- Dehiscencia

Tardías:

- Estenosis
- Hernia
- Prolapso
- Fístula

PIEL PERIESTOMAL

- Dermatitis
- Granulomas
- Varices
- Úlceras
- Candidiasis

Consulta ostomías

- 86661
- 168556
- 650157044

