



Complejo Asistencial
de Zamora

NUEVO HOSPITAL

Órgano de difusión del Complejo Asistencial de Zamora

Junio 2014; Vol. X Nº 2

Versión digital ISSN:1578-7516

EDITORIAL

1. Cruz Guerra N; Director de la revista Nuevo Hospital
-

ORIGINALES

2. **Cambio de tratamiento de antipsicóticos depot a palmitato de paliperidona i.m. en pacientes estables con enfermedad mental grave y prolongada**

Martínez Sánchez JM
Hermosillo Chávez JM
Blanco Dorado C

NOTA CLÍNICA

6. **Adenocarcinoma de células en anillo de sello primario del apéndice cecal. A propósito de un caso diagnosticado en el Complejo Asistencial de Zamora**

Maita Linares K
Pinto Blázquez J
del Valle Manteca A

8. Normas de Publicación

NUEVO HOSPITAL

Dirección

Nicolás Alberto Cruz Guerra

Secretario

Pedro Felipe Rodríguez de la Concepción

Comité Editorial

Mar Burgoa Arenales
Juan Carlos García Vázquez
Beatriz Muñoz Martín
Carmen Villar Bustos

Fundada en 2001 por el
Dr. José L. Pardal Refoyo

© Copyright 2011. Reservados todos los derechos.
Complejo Asistencial de Zamora
Avda. Requejo, 35
49022 Zamora (España)

Edita:
Complejo Asistencial de Zamora
Avda. Requejo, 35
49022 Zamora (España)

Diseño y realización:
Pedro Felipe Rodríguez de la Concepción

Nuevo Hospital, con ISSN 1578-7516 (versión digital), y de periodicidad cuatrimestral (3 nº al año) es el órgano de difusión del Complejo Asistencial de Zamora.
<http://www.saludcastillayleon.es/CAZamora/es/publicaciones>
Correo electrónico :
revistanuevohospital@saludcastillayleon.es

Los trabajos publicados en *Nuevo Hospital* reflejan la opinión de sus autores. El Comité Editorial no se responsabiliza necesariamente de los criterios y afirmaciones expuestas.

Presentamos el segundo número de este año 2014, correspondiente al mes de junio. En el mismo se presenta un trabajo original del Dr. Martínez Sánchez y colaboradores acerca del cambio de tratamiento de medicación antipsicótica depot hacia formulación de palmitato. Siempre es motivo de satisfacción la aportación a la revista Nuevo Hospital por parte de una nueva Especialidad, en este caso Psiquiatría, reflejo de su inquietud científica. Asimismo incluimos una nueva nota clínica de la Dra. Maita Linares - residente de Medicina Familiar y Comunitaria - y colaboradores, describiendo un caso de adenocarcinoma apendicular cecal de células en anillo de sello. Confiamos que la colaboración repetida de esta autora haga que las colaboraciones de otros residentes de esta Especialidad sean cada vez más frecuentes.

Coincidiendo con el número regular se publica un número extraordinario monográfico cuyos autores (Dres. Cuello Azcárate, Gómez Fernández y Lomo Montero) pertenecen al Servicio de Anestesia, dedicado a la escala analgésica de la Organización Mundial de la Salud, en el que se hace una interesante revisión de los sucesivos "peldaños" farmacológicos a utilizar en el tratamiento del dolor. Sin duda merecerá la atención su lectura dada su frecuente aplicación en la práctica clínica habitual.

Como ya es habitual, en nombre de los miembros Comité Editorial, agradezco a todos los autores la dedicación y esfuerzo por los trabajos de este número.

Transmito de igual forma un saludo a todos los miembros del CAZA, animando a la lectura de la revista y a que no decaiga su compromiso con la actividad científica.

Nicolás Alberto Cruz Guerra
Director de la revista Nuevo Hospital

EDITORIAL

Cambio de tratamiento de antipsicóticos depot a palmitato de paliperidona i.m. en pacientes estables con enfermedad mental grave y prolongada.

Martínez Sánchez JM

Psiquiatra Adjunto del Servicio de Psiquiatría del Complejo Asistencial de Zamora. Zamora. (España).

Hermosillo Chávez JM

Médico Residente de cuarto año Medicina Familiar y Comunitaria Zamora. Zamora. (España).

Blanco Dorado C

Residente de tercer año Psiquiatría, Complejo Asistencial Zamora. Zamora. (España).

E-mail: josemarmarsan@hotmail.com

RESUMEN

Diseño: Se realiza un estudio prospectivo; en el cual se incluyeron 12 pacientes con enfermedad mental grave y prolongada (EMGP) con consentimiento informado previo, a los que se les propone el cambio de tratamiento de depósito por la reciente presentación del palmitato de paliperidona (Xeplion).

Material y métodos: Se hacen tres visitas (una basal, 3 meses y 6 meses), aplicando distintos instrumentos de evaluación, tanto del nivel de funcionamiento como del estado clínico global (BPRS, CGI, EEAG, PSP)

Objetivo: comprobar la estabilidad clínica tras el cambio y si existe una posible mejoría funcional.

Resultados: se observó el mantenimiento de la estabilidad de la mayoría de los pacientes, incluso con una discreta mejoría funcional; sin embargo en un solo paciente hubo una recaída grave que precisó de ingreso hospitalario psiquiátrico.

PALABRAS CLAVE

Enfermedad Mental grave Prolongada (EMGP), palmitato de paliperidona, Escala Breve de Evaluación Psiquiátrica (BPRS), Escala de Impresión Clínica Global (CGI), Escala de evaluación de actividad global (EEAG), Escala de Funcionamiento Personal y Social (PSP).

ORIGINAL

INTRODUCCIÓN

La esquizofrenia, el trastorno esquizoafectivo y el trastorno bipolar son enfermedades crónicas sobre las que se han realizado distintas investigaciones con el fin de conseguir mejores tratamientos, que han ido evolucionando de tal forma que, incluso han llegado a mejorar la adherencia al mismo. Actualmente, en pacientes con este tipo de enfermedades y en tratamiento con risperidona, nos enfrentamos a un nuevo medicamento, el metabolito activo de la misma (9-hidroxi) paliperidona, siendo el que se ha utilizado más frecuentemente en su indicación para el tratamiento de la esquizofrenia, aportando la ventaja de la vía de administración IM de liberación prolongada. La utilización de este tipo de sustancias es importante, ya que han logrado influir en el apego de este tipo de pacientes al tratamiento, siendo una tarea difícil de conseguir, situación que en muchos casos condiciona la evolución de la enfermedad. Actualmente se evalúa la adherencia terapéutica y la eficacia del mismo mediante cuestionarios que son completados con una determinada frecuencia. Algunos de los puntos importantes a evaluar son la sintomatología del paciente, el número de ingresos al año, el de recaídas, la valoración de los familiares, la comodidad de la aplicación del tratamiento, etc. La tolerabilidad, el uso en episodios agudos y la ventaja de alcanzar niveles en sangre rápidamente sin terapia sustitutiva son ventajas de la paliperidona, al igual que su uso fácil en la práctica.

MATERIAL Y MÉTODOS

Se realiza un estudio prospectivo en el que se han seleccionado los primeros 12 pacientes con EMGP, que han acudido a revisión al equipo de salud mental, de los cuales 6 eran varones y 6 mujeres, que reunían las condiciones de estabilidad de su patología hacía mas de un año y estaban recibiendo tratamiento con antipsicótico DEPOT (Risperdal Consta®, Modecate®), que han aceptado la propuesta de cambio a Xeplion® previo consentimiento verbal. El cambio se realizo según las equivalencias recomendadas (Risperdal/Xeplion 1:2 Modecate/Xeplion 1:4). (Figura 1)

Se realizaron 3 visitas por paciente, una basal, otra a los 3 meses y la última a los 6 meses, poniéndose el nuevo tratamiento en la visita basal. Se emplean las siguientes escalas: Escala Breve de Evaluación Psiquiátrica (BPRS), Escala de Impresión Clínica Global (CGI), Escala de evaluación de actividad global (EECAG) y la Escala de Funcionamiento Personal y Social (PSP). Se realiza un protocolo para recogida de datos en el cual se incluyen los datos de filiación, duración y tipo de tratamiento anterior, meses de estabilización, efectos adversos, necesidad de cambio de pauta de tratamiento por recaída y necesidad de ingreso. Las tablas de evaluación BPRS y CGI son escalas globales del estado clínico, la EECAG y PSP son escalas para la evaluación del nivel de funcionamiento. (Figura 2 y 3)

RESULTADOS

Se encontró que, dentro de la muestra, la edad media de los pacientes fue de 42 años. Respecto al estado civil se observó que el 66.7% eran solteros, el 16.7% casados o con pareja y el 8.9% separados. Con respecto a la situación laboral el 66.7% se encontraban en situación de desempleo, 25% jubilados, 8.3% con empleo activo. Relativo a los distintos diagnósticos el más predominante era el de Esquizofrenia con un 75% de casos, 16.7% de trastorno límite de personalidad y 8.3 % trastorno esquizoafectivo.

Durante el tratamiento y el seguimiento de los pacientes, solamente dos casos (16.7%) sufrieron recaída con el cambio, a los 3 y 5 meses, necesitando uno de ellos ingreso hospitalario psiquiátrico, correspondiendo a una mujer de 36 años, casada, en situación de desempleo, con diagnostico de esquizofrenia paranoide, llevando más de 3 años en estabilización de su enfermedad y recibiendo previamente tratamiento con Risperdal Consta 25mg

cada 2 semanas, siendo sustituido por Xeplion 50mg cada mes; la recaída se produjo a los 5 meses, siendo preciso su ingreso hospitalario. El otro caso correspondía a un varón de 43 años, soltero, en situación de desempleo, con esquizofrenia desorganizada, que llevaba estable 38 meses recibiendo tratamiento parenteral con Modecate 37.5mg cada 3 semanas, siendo sustituido por 150 mg de Xeplion mensuales, la recaída se produjo a los 3 meses, siendo preciso restaurar el tratamiento previo recuperando posteriormente el nivel basal.

La mayoría de los pacientes con un 83.3% a los que se les ha realizado cambio de tratamiento se han mantenido estables (ver Figura 1).

Salvo los dos pacientes con recaída, no hubo efectos adversos secundarios prolongados, solo dos pacientes se quejaron de dolor en el sitio de la inyección, uno de ellos se quejaba de dolor en el hombro hasta cuatro días después de la inyección sin asociarse a la formación de nódulos. Todos los síntomas fueron notificados a fármaco vigilancia efectuando un seguimiento posterior de aquellos casos que presentaron efectos adversos, hasta la recuperación completa de los mismos.

DISCUSIÓN

La risperidona inyectable de acción prolongada (RLAI) ha sido el primer antipsicótico de segunda generación disponible en inyección de acción prolongada, siendo la paliperidona el metabolito activo de esta sustancia que ha sido comercializada en presentación de liberación oral prolongada tipo OROS y en suspensión acuosa de nanocristales de palmitato de paliperidona (PLAI) para su administración parenteral en glúteo o deltoides, alcanzando niveles terapéuticos en sangre rápidamente sin necesidad de suplementos orales. La PLAI ha demostrado su eficacia en el control de los síntomas agudos de la Esquizofrenia y en el mantenimiento de la estabilidad de la enfermedad, siendo tan segura y eficaz como la RLAI (1).

En varios estudios se ha comprobado la no inferioridad de la PLAI comparado con la RLAI tanto en el tratamiento de la esquizofrenia aguda como en el mantenimiento de la estabilidad (2), siendo palmitato de paliperidona bien tolerada (3).

Los pacientes que han terminado el estudio han obtenido similares puntuaciones en las escalas de funcionamiento (Figura 2), incluso en algunos han

mejorado las puntuaciones siendo congruentes con los estudios de Thavichachart (4).

La aplicación de antipsicóticos de segunda generación de liberación prolongada inyectables puede reducir de forma significativa el riesgo de recaída futuro de la enfermedad y además mejorar el potencial laboral y social de los pacientes con esquizofrenia (5) (6), además de la calidad de vida y los costes generados al sector Salud (7).

BIBLIOGRAFÍA

1. Chue P, Chue J. A review of paliperidone palmitate. *Expert Rev Neurother.* 2012 Dec; 12(12):1383-97.
2. Cañas de Paz F, Roca Bennasar M . Adherencia terapéutica en la esquizofrenia y otros trastornos psiquiátricos . Barcelona: Ars Medica; 2007.
3. Sliwa JK, Bossie CA, Fu DJ, Turkoz I, Alphs L. Long-term tolerability of once-monthly injectable paliperidone palmitate in subjects with recently diagnosed schizophrenia. *Neuropsychiatr Dis Treat.* 2012; 8:375-85.

4. Thavichachart N, Kongsakon R, Lo WT, Lim L, Singh S, Sobrevega E, Banaag C, Bautista J, Evangelista ML, Dimatalac B, Choi A, Nerapusee O. The psychopathological characteristics of treatment discontinuation group in 6-month treatment with paliperidone ER. *Int J Clin Pract.* 2012 Oct; 66(10):969-75.
5. Přikryl R, Přikrylová Kučerová H, Vrzalová M, Cešková E. Role of long-acting injectable second-generation antipsychotics in the treatment of first-episode schizophrenia: a clinical perspective. *Schizophr Res Treatment.* 2012; 2012:764-69.
6. Treur M, Baca E, Bobes J, Cañas F, Salvador L, Gonzalez B, Heeg B. The cost-effectiveness of paliperidone extended release in Spain. *J Med Econ.* 2012; 15 Suppl 1:26-34.
7. Kim S, Solari H, Weiden PJ, Bishop JR. Paliperidone palmitate injection for the acute and maintenance treatment of schizophrenia in adults. *Patient Prefer Adherence.* 2012; 6:533-45.

TABLAS Y FIGURAS

	EDAD	SEXO	LABORAL	E.C.	JC	TTO PREVIO	ESTABLE	RECAIDA	INGRESO	E A -	TTO	BPRS.B.T	BPRS.3.T	BPRS.6.T	PSP BASAL	PSP 3 M	PSP 6 M
P1	36	M	PARADO	C	F20.0	RISP 25	36 M	SI	SI		X 50	1	0	29	90	90	32
P2	58	M	JUBILADA	SEP	F20.0	RISP 37,5	48 M	NO	NO	NO	X 75	6	3	3	68	69	70
P3	43	H	PARADO	SOL	F20.1	MODEC	38 M	SI	NO		X150	18	30		45	35	
P4	36	M	PARADA	SOL	F25	RISP 75	12 M	NO	NO	NO	X150	13	6	6	66	66	66
P5	55	M	JUBILADA	SOL	20.0	RISP 50	20 M	NO	NO	NO	X100	14	9	9	68	68	68
P6	35	M	PARADA	SOL	F60.31	RISP 25	24 M	NO	NO	NO	X50	9	9	9	76	76	77
P7	35	H	PARADO	SOL	F20.0	RISP 50	108 M	NO	NO	DOLOR HOMBRO	X100	2	2	2	66	67	67
P8	37	H	PARADO	SOL	F20.0	RISP 50	12M	NO	NO	NO	X100	20	8	6	41	43	46
P9	48	H	PARADO	SOL	F20.0	MODEC	48 M	N	NO	NO	X150	1	1	1	88	88	88
P10	43	H	TRABAJA	SOL	F20.0	RISP 50	12M	NO	NO	NO	X100	10	8	3	68	70	75
P11	53	M	JUBILADA	PARE	F60.31	RISP 37,5	13 M	NO	NO	NO	X75	1	0	0	95	95	95
P12	28	H	PARADO	SOL	F20.0	MODEC	12 M	NO	NO	NO	X150	10	12	12	57	58	59

Figura 1.

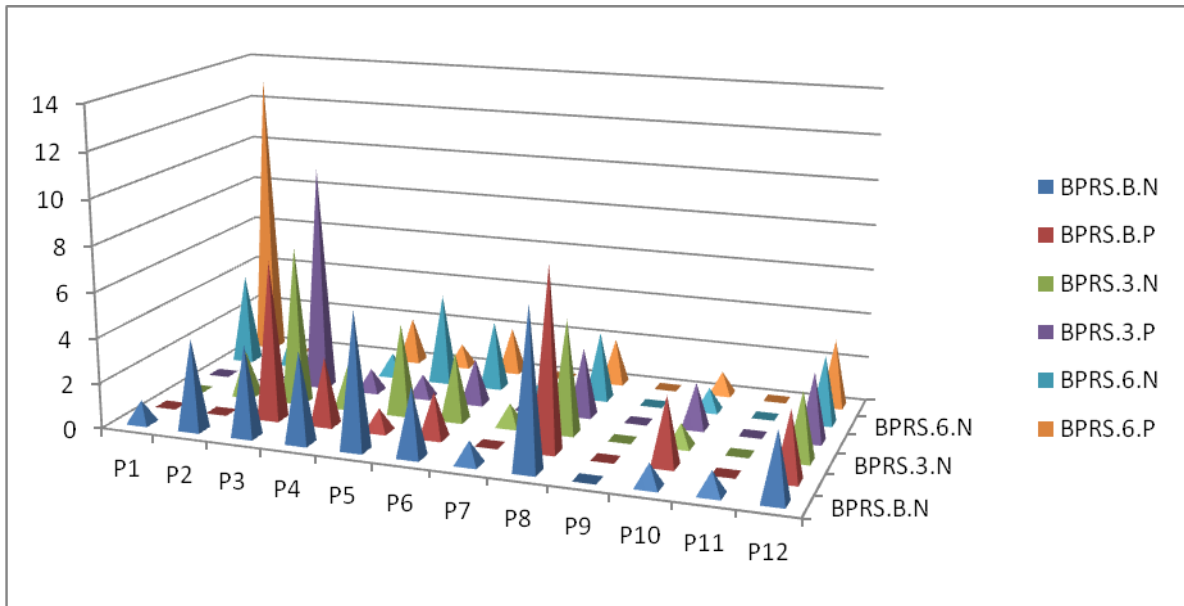


Figura 2. Escalas BPRS.

ESCALA PSPS

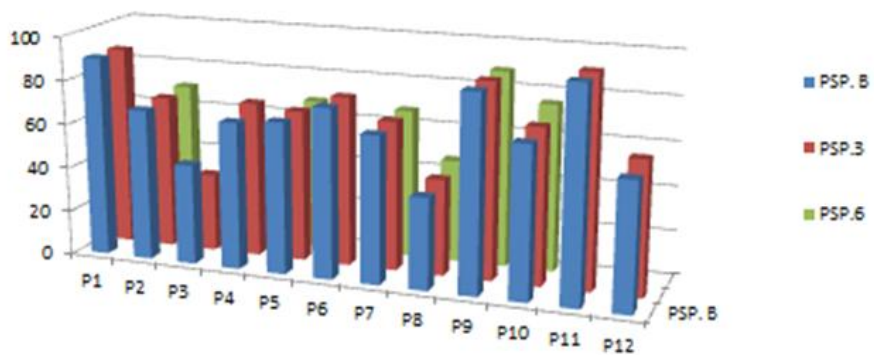


Figura 3.

Adenocarcinoma de células en anillo de sello primario del apéndice cecal. A propósito de un caso diagnosticado en el Complejo Asistencial de Zamora.

Maita Linares K

MIR de Medicina Familiar y Comunitaria. Area de Salud de Zamora. Zamora (España).

Pinto Blázquez J

Licenciado Especialista Sanitario. Servicio de Anatomía Patológica. Complejo Asistencia de Zamora. Zamora (España).

Del Valle Manteca A

Jefe de S. Servicio de Anatomía Patológica. Complejo Asistencial de Zamora. Zamora (España).

E-mail: cattymml@hotmail.com

RESUMEN

Varón de 65 años de edad con diagnóstico de melanoma cutáneo en estadio IIA. En estudio de extensión se evidencia en TAC toracoabdominal un engrosamiento del ciego. Se realiza hemicolectomía derecha con anastomosis ileocecal con diagnóstico anatomopatológico de adenocarcinoma primario de células en anillo de sello del apéndice, con infiltración de tejido adiposo periapendicular. Mediante inmunohistoquímica se descarta metástasis apendicular del melanoma y componente neuroendocrino en el tumor. El paciente evoluciona con oclusión intestinal secundaria a carcinomatosis peritoneal y fallece.

PALABRAS CLAVE

Apéndice. Adenocarcinoma. Células en anillo de sello.

ORIGINAL

El adenocarcinoma primario de células en anillo de sello apendicular es un tumor raro que apenas supone entre el 0,2 y el 0,5% de los tumores intestinales^{1,2}. En el 75% de los casos se manifiesta con clínica (apendicitis aguda, masa abdominal) y en un 25% como un hallazgo casual^{1,2}. Plantea para el patólogo problemas de diagnóstico diferencial con

metástasis de adenocarcinoma de células en anillo de sello gástrico o de mama, con una infiltración por un adenocarcinoma mucinoso de ciego y con tumores de tipo neuroendocrino^{3,4}.

MATERIAL Y MÉTODOS

Se recibe en el departamento de Anatomía Patológica pieza de hemicolectomía de la que se realiza un minucioso estudio macroscópico con posterior inclusión de los bloques obtenidos en parafina; y realización de cortes histológicos con tinción de hematoxilina-eosina. Se realizan asimismo técnicas de inmunohistoquímica AE1/AE3, EMA, HMB 45, S100, cromogranina, sinaptofisina y CD 56.

RESULTADOS

Estudio macroscópico: Se recibe pieza quirúrgica de hemicolectomía derecha que muestra un apéndice cecal engrosado principalmente en su parte distal, del que se toman secciones representativas. El ciego, válvula ileocecal, ileon terminal y colon ascendente no muestran alteraciones macroscópicas significativas. Del tejido adiposo se aíslan 17 formaciones nodulares correspondientes a ganglios linfáticos que se incluyen para estudio histológico.

Descripción microscópica: En las secciones del apéndice cecal se observa una neoformación epitelial infiltrante que se extiende de forma transmural, infiltrando tejido adiposo periapendicular, constituida por células de núcleos excéntricos, hiper cromáticos con nucleolo en ocasiones visible y citoplasmas amplios con contenido mucosecretor,

dando imagen en “anillo de sello”. El estudio histológico de los 17 ganglios examinados muestra infiltración tumoral metastásica en 16 de ellos. En las secciones del ciego, ileon terminal, válvula ileocecal y colon ascendente no se observan lesiones significativas.

Estudio inmunohistoquímico: Las células neoplásicas muestran intensa positividad con pancitoqueratina (AE1/AE3) y EMA siendo negativas para HMB 45, S100, cromogranina, sinaptofisina y CD 56.

DISCUSIÓN

El adenocarcinoma primario del apéndice cecal es un tumor raro, mucho más infrecuente que los tumores carcinoides^{1,2}. Se puede dividir en varias categorías: cistoadenocarcinoma mucinoso, adenocarcinoide, adenocarcinoma de tipo colónico y adenocarcinoma de células en anillo de sello^{4,5}.

En nuestro caso hay que hacer el diagnóstico diferencial, dado el antecedente del paciente en primer lugar, con una metástasis de melanoma con morfología en anillo de sello. La positividad para AE1/AE3 y EMA confirma que es un adenocarcinoma y la negatividad para HMB 45 y S100 descarta una metástasis por un melanoma³. El segundo diagnóstico diferencial es que se trate de una infiltración por un adenocarcinoma de ciego^{1,2}. En el ciego no hay evidencia de malignidad ni macroscópica ni histológica, ni tampoco han sido evidenciados signos de displasia en su mucosa. El tercer diagnóstico diferencial que se plantea en este caso es un tumor de tipo neuroendocrino (carcinoma neuroendocrino y adenocarcinoide mucinoso)^{6,7}. Los marcadores neuroendocrinos CD 56, cromogranina y sinaptofisina son negativos en este tumor³. Por tanto, tras realizar estos diagnósticos diferenciales, el diagnóstico histológico de este tumor es de un adenocarcinoma de células en anillo de sello primario apendicular con extensión a tejido adiposo periapendicular (pT3) y metástasis en 16 de los 17 ganglios linfáticos examinados (N2), según la clasificación TNM. Este tumor es de mal pronóstico ya que con frecuencia evoluciona hacia carcinomatosis peritoneal y exitus, como en el caso expuesto⁴.

BIBLIOGRAFÍA

1. Rosai J. Appendix. En: Rosai and Ackerman's Surgical Pathology. Vol. I. 9º ed. Edimburg: Mosby, 2004. p.757-775.
2. Mills S e, editor. Vermi from appendix. En: Stenberg's diagnostic surgical pathology. Vol. II. 5ª ed. Philadelphia: Lippincott Williams & Wilkins, 2010. p. 1407-1412.
3. Gattuso P, Reddy VB, David O, Spitz DJ, Haber MH. Differential diagnosis in surgical pathology. 2º ed. 2010.p 404-409.
4. Carr NJ, MacCarthy WF, Sobin LH. Epithelial noncarcinoid tumors and tumor-like lesions of the appendix. A clinicopathologic study of 184 patients with multivariate analysis of prognostic factors. Cancer. 1995; 75: 757-68.
5. McCusker ME, Coté TR, Clegg LX, Sobin LH. Primary malignant neoplasms of the appendix: a population-based study from the surveillance, epidemiology and end-results program, 1973-1998. Cancer.2002; 94(12): 3307-12.
6. Edmonds P, Merino MJ, LiVolsi VA, Duray PH. Adenocarcinoid (mucinous carcinoid) of the appendix. Gastroenterology. 1984; 86: 302-9.
7. Anderson NH, Somerville JE, Johnston CF, Hayes DM. Appendiceal goblet cell carcinoids: a clinicopathologic and immunohistochemical study. Histopathology. 1991; 18: 61-5.

NORMAS DE PUBLICACIÓN

La revista NUEVO HOSPITAL (ISSN 1578-7524. Edición digital), de periodicidad cuatrimestral, está abierta a todos los profesionales del Complejo Asistencial de Zamora y persigue dos objetivos:

1. Ser fuente de información actualizada ente los Hospitales del Complejo y los posibles usuarios a nivel nacional e internacional.
2. Crear un medio que sirva de estímulo a los profesionales del CAZA (Complejo Asistencial de Zamora) para que difundan los resultados de sus actividades profesionales y de investigación.

Los trabajos que se remitan para la consideración de su publicación, deberán estar relacionados con estos dos objetivos o con los específicamente propuestos por el Comité Editorial en el caso de monográficos o números extraordinarios.

NUEVO HOSPITAL aceptará trabajos inéditos o aquellos que hayan sido editados en publicaciones que no tengan difusión internacional o sean de difícil acceso (seminarios, actas de congresos, ediciones agotadas, etc.). No se publicarán trabajos que ya estén accesibles en Internet.

Formato de los manuscritos

La lengua de los trabajos será el castellano y no existirá límite en la extensión.

Los trabajos deberán editarse en formato Word, en letra Book Antiqua, de tamaño 10 y con interlineado mínimo. Constarán de las siguientes partes:

Título. Que exprese el contenido del trabajo

Autores. Se reflejarán los dos apellidos y la inicial o iniciales del nombre. Se expresará con asterisco el cargo o puesto de trabajo, servicio o departamento y el nombre completo del Centro de trabajo.

Dirección para la correspondencia. Correo electrónico del autor responsable para la correspondencia interprofesional

Resumen. No superior a las 250 palabras

Palabras clave. De 3 a 6 palabras que reflejen la temática del trabajo

Cuerpo del trabajo. Podrá contener subtítulos que deberán ir en negrita y línea aparte.

Bibliografía: Las referencias bibliográficas deberán elaborarse de acuerdo a los Requisitos de Uniformidad para Manuscritos enviados a Revistas Biomédicas (estilo Vancouver):

http://www.metodo.uab.cat/docs/Requisitos_de_Uniformidad_Ejemplos_de_referencias.pdf (Versión revisada abril 2010).

Principios éticos y legales

En ningún caso NUEVO HOSPITAL aceptará trabajos que, en alguna medida, el Comité Editorial considere que promuevan cualquier tipo de discriminación (racial, social, política, sexual o religiosa) o sean ofensivos para la Institución o para alguno de sus profesionales.

Los trabajos deben atenerse a la declaración de Helsinki, respetando las normas éticas de estudio con seres humanos o animales.

NUEVO HOSPITAL no se hace responsable de los trabajos y opiniones expresadas por los autores. El Comité Editorial entiende que los autores firmantes aceptan la responsabilidad legal del contenido publicado.

Recepción de los artículos y comunicación con los autores

El envío de los trabajos se realizará exclusivamente a través de correo electrónico como archivos adjuntos a la dirección revistanuevohospital@saludcastillayleon.es indicando en el asunto "*solicitud de publicación*". El plazo de recepción finalizará el día 15 del mes anterior a la publicación de la revista (15 de enero, 15 de mayo y 15 de septiembre). Los autores recibirán un correo electrónico acusando recibo de la recepción de los trabajos.

Todos los trabajos recibidos serán evaluados por el Comité Editorial, quien valorará la pertinencia para su publicación y, en los casos que estime necesario, indicará las modificaciones oportunas. Los autores recibirán cualquier decisión a la dirección de correo electrónico desde la que se remitió el trabajo.