

## Revisión de la gestación ectópica sobre cicatriz de cesárea. A propósito de un caso

**Cristina Fernández Valor\***, **María Jesús Ruiz Navarro\***, **Vanesa Souto Muras\***, **Paula Hernández Vecino\***.

\* MIR. Servicio de Ginecología y Obstetricia. Complejo Asistencial de Zamora. Zamora (España)

**Correspondencia:** Cristina Fernández Valor. [cfernandezval@saludcastillayleon.es](mailto:cfernandezval@saludcastillayleon.es)

### RESUMEN

**Introducción:** La gestación ectópica sobre cicatriz de cesárea es una patología poco frecuente y compleja tanto en su manejo clínico como en su diagnóstico. En cuanto a su manejo no existe evidencia clara actualmente, sino que el tratamiento debe individualizarse. El diagnóstico y tratamiento precoz es crucial de cara al pronóstico.

**Exposición del caso:** Mujer de 35 años. Gestante de 9+1 semanas, con antecedente de cesárea y legrado evacuador obstétrico en gestaciones previas, que acude a urgencias por dolor en fosa ilíaca izquierda. Aporta informe de centro privado con diagnóstico de gestación ectópica cervical. Acudió en semana 8 por metrorragia, siendo diagnosticada de gestación no evolutiva.

En la ecografía transvaginal: útero en anteversión, regular, de 113x62x84mm. Endometrio heterogéneo de 16mm. En zona de cicatriz previa se visualiza imagen compatible con vesícula gestacional de 38.4x19.5mm sin polo embrionario. Doppler periférico positivo. Pared uterina de 1.1mm, no impresiona que sobrepase la serosa. En analítica  $\beta$ HCG 42214UI/L.

**Diagnóstico y discusión:** Se diagnostica gestación ectópica sobre cicatriz de cesárea. Tras realizar revisión bibliográfica y valorando el contexto clínico de la paciente se optó por tratamiento médico, con buena respuesta.

Se trata de una patología con elevado riesgo de complicación, lo que hace prioritario su diagnóstico y tratamiento precoz. La elección terapéutica es compleja, nuestra sociedad científica (SEGO) todavía no tiene publicado ningún protocolo ni documento de consenso. Requiere de mayores estudios y protocolos de actuación. En el momento actual se recomienda individualizar el tratamiento.

### PALABRAS CLAVE

Gestación ectópica, cicatriz de cesárea, manejo clínico.

### CASO CLÍNICO

#### INTRODUCCIÓN

La gestación ectópica sobre cicatriz de cesárea es una patología poco frecuente y compleja tanto en su manejo clínico como en su diagnóstico. Se trata de un manejo clínico difícil ya que, actualmente, no existe evidencia clara, sino que el tratamiento debe individualizarse teniendo en cuenta varios factores. El diagnóstico y tratamiento precoz es crucial de cara al pronóstico.

El objetivo de esta revisión es actualizar las últimas recomendaciones a propósito de un caso que tuvimos en el servicio.

#### EXPOSICIÓN DEL CASO

Paciente, mujer de 35 años. Gestante de 9+1 semanas que acude a urgencias por dolor en fosa ilíaca izquierda. Aporta informe de centro privado con diagnóstico de gestación ectópica cervical. Acudió en semana 8 por metrorragia escasa, siendo diagnosticada de gestación no evolutiva.

Antecedentes personales:

- No alergias medicamentosas conocidas.
- Diabetes mellitus tipo 2, en tratamiento con metformina. Dislipemia.

- Intervenciones quirúrgicas: cesárea, legrado evacuador obstétrico.
- Antecedentes gineco-obstétricos: G3C1A1.
- Grupo-Rh A positivo.
- Tratamientos actuales: metformina, polivitamínico de embarazo.

A la exploración en urgencias se objetivan unos genitales externos y vagina normal. Cérvix epiteliado. No sangrado de cavidad. En la ecografía transvaginal: útero en anteversión, regular, de 113 x 62 x 84mm. Endometrio heterogéneo de 16mm. En zona de cicatriz previa se visualiza imagen compatible con vesícula gestacional de 38.4x19.5mm sin polo embrionario. Doppler periférico positivo. Pared uterina de 1.1mm, no impresiona que sobrepase la serosa (Figura 1). En analítica  $\beta$ HCG 42214UI/L. Siendo finalmente diagnosticada de gestación ectópica sobre cicatriz de cesárea.

Tras la revisión bibliográfica, valorando los elevados niveles de  $\beta$ HCG junto con el grosor de la pared uterina, haciendo balance de los riesgos y beneficios, se optó por tratamiento médico con metotrexate intramuscular según protocolo [1]. Se cursó ingreso para inicio de tratamiento, tras observación durante 48h con buena tolerancia se dio de alta con controles ambulatorios, primero por urgencias (hasta el día diecisiete tras el diagnóstico) y finalmente los dos últimos controles se realizaron en consulta.

Se realizaron controles periódicos analíticos (figura 2) y ecográficos para ver evolución, primero al cuarto día, posteriormente, en los días seis, siete, catorce y, finalmente, en el día cuarenta y cuatro cuando se da de alta a la paciente. El día dieciséis del inicio del tratamiento acudió a urgencias por metrorragia, sin objetivarse patología urgente ni complicación asociada, con pruebas de imagen estables. En la primera semana se objetivó un descenso >15% ( $\beta$ HCG 36190UI/L), posteriormente fue descendiendo progresivamente hasta valores de 19 UI/L, 1 mes y 6 días posterior al diagnóstico. La imagen ecográfica también fue reduciendo su tamaño, hasta desaparecer en el último control.

## DIAGNÓSTICO Y DISCUSIÓN

La gestación ectópica o gestación extrauterina (GEU) es aquella no endocavitaria. Supone 11/1000

gestaciones, siendo la más frecuente la tubárica (95%).

Las gestaciones ectópicas sobre la cicatriz de cesárea son aquellas en las que la implantación tiene lugar sobre la cicatriz de una cesárea previa. Son extremadamente raras, suponen un 0.4% de las gestaciones y constituyen el 6% del total de gestaciones ectópicas en pacientes con antecedente de una cesárea previa [1]. Debido al aumento de partos por cesárea esta frecuencia está en aumento [2]. Al inicio de la gestación más de un tercio de las pacientes se encuentran asintomáticas, pero la progresiva infiltración de la placenta constituye un riesgo vital importante, pudiendo causar complicaciones obstétricas tales como hemorragia severa y/o ruptura uterina, si no se diagnostica y trata de forma temprana [3, 4].

Este tipo de gestaciones se pueden dividir en dos tipos. El tipo I o endógeno, con progresión hacia el espacio cervicoistmico o la cavidad uterina; y el tipo II o exógeno, que es aquel que presenta invasión profunda del defecto cicatricial con progresión hacia la vejiga y la cavidad abdominal, cuyo pronóstico es peor que los que se insertan sobre la cicatriz de forma más superficial [1, 2].

Los principales factores de riesgo son aquellos que están relacionados con el antecedente de cesárea, aunque también se ha visto relacionado con miomectomías previas, extracción manual de la placenta, adenomiosis y legrado aspirativo [1].

El diagnóstico es fundamentalmente ecográfico, en un corte longitudinal. Siendo importante valorar el espesor del miometrio entre el saco gestacional y la vejiga, la vascularización (pudiendo estar aumentada alrededor o en la zona de la cicatriz previa) y la localización del saco gestacional. Es vital no confundirlo con una gestación intrauterina principalmente por las complicaciones que asocia [1]. En un estudio retrospectivo realizado por Timor-Tritsch et al [5] concluyen que la localización del centro del saco gestacional, en relación con el punto medio del eje del útero entre las 5 y 10 semanas de gestación, se puede utilizar como un método sencillo de diagnóstico diferencial de gestación intrauterina. Sugieren:

Medir el tamaño uterino (mm) en el corte sagital (desde el orificio cervical externo del cérvix al fundus) (Distancia A). El punto medio uterino es el punto M ( $M=A/2$ ). (Figura 3 A)

Si el saco gestacional se localiza entre el punto M y el fundus uterino es sugestivo de gestación intrauterina (IUP) y si se localiza entre M y el cérvix

es sugestivo gestación sobre cicatriz de cesárea (CSP) [1]. (Figura 3 B)

Por otro lado, la resonancia magnética nuclear no ha demostrado ser de ayuda para el diagnóstico. [6]

Finalmente, en cuanto al tratamiento [1], no está protocolizado en el momento actual, ya que, al ser una patología tan poco frecuente necesita más estudios. Debe individualizarse según la presentación clínica, los niveles de  $\beta$ HCG, los datos ecográficos y experiencia profesional. La mayoría de la bibliografía contempla como primera opción el tratamiento médico con metotrexate intramuscular, siguiendo el protocolo de gestación intersticial con  $\beta$ HCG >5000UI al diagnóstico (1 mg/kg peso/día cada 48h por 4 dosis + Levofolinato cálcico 5 mg (Isovorin) vía oral/día cada 48h por 4 dosis alternos). En los casos en los que haya embriocardio positivo sugieren el tratamiento con metotrexate intramuscular (25mg) e intrasacular (50 mg diluido en 1 mL suero salino), con una tasa de éxito 77% (mayor que el tratamiento no combinado), asociándose a una negativización más temprana de la  $\beta$ HCG.

El legrado aspirativo muchos autores lo contemplan como primera opción en los casos de gestación ectópica sobre cicatriz de cesárea tipo I o superficial, siempre y cuando, sean < 8 semanas de gestación, mantengan un grosor miometrial > 2mm y la paciente este estable hemodinámicamente (se realizará con control ecoguiado, con una cánula pequeña (4 o 6) y con una presión de succión máxima de 300mmHg). La histeroscopia estaría indicada en los mismos casos que el legrado, siendo una técnica con una tasa de complicaciones muy baja.

La laparoscopia y la laparotomía se reservan para aquellos casos en los que la infiltración llegue hasta la vejiga. La histerectomía estaría indicada en caso de hemorragia incontrolable o no posibilidad de tratamiento conservador.

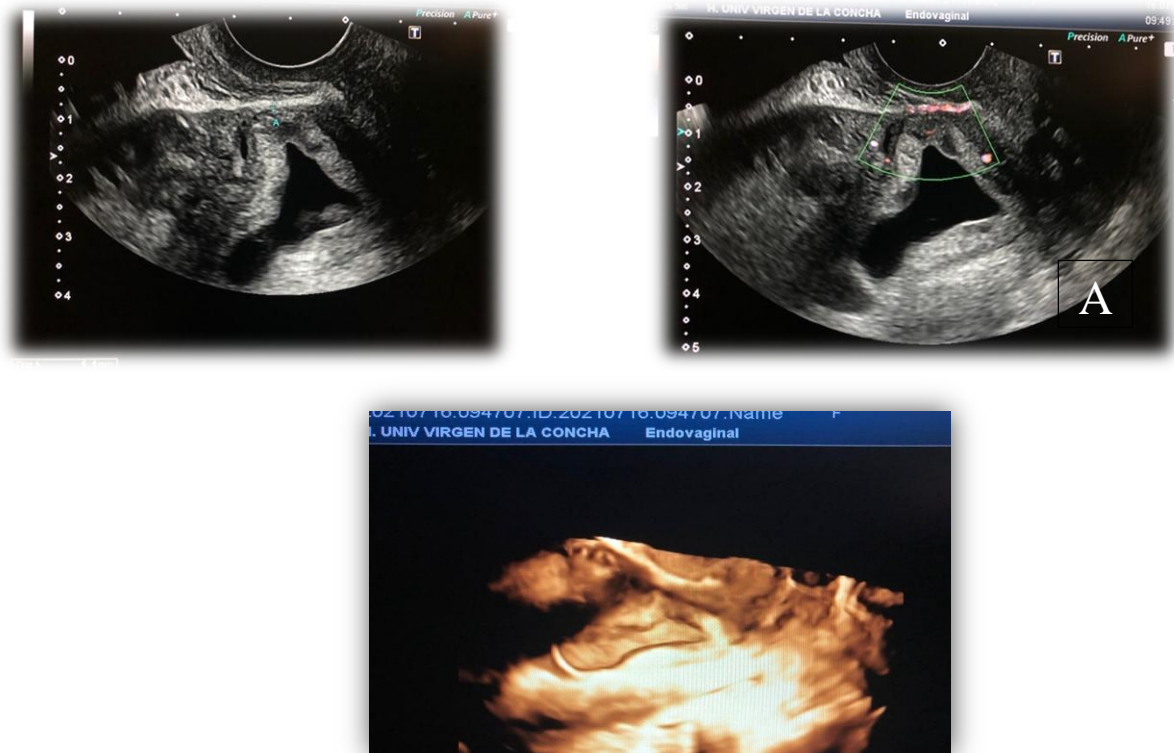
En los casos en los que haya un sangrado agudo, podría realizarse la embolización de las arterias uterinas, previo a cualquiera de los tratamientos mencionados anteriormente.

Por lo tanto, y para concluir, se trata de una patología poco frecuente con elevado riesgo de complicación, lo que hace prioritario su diagnóstico y tratamiento precoz. La elección terapéutica es complicada, ya que debe individualizarse según la presentación clínica, los niveles de  $\beta$ HCG, los datos ecográficos y experiencia profesional.

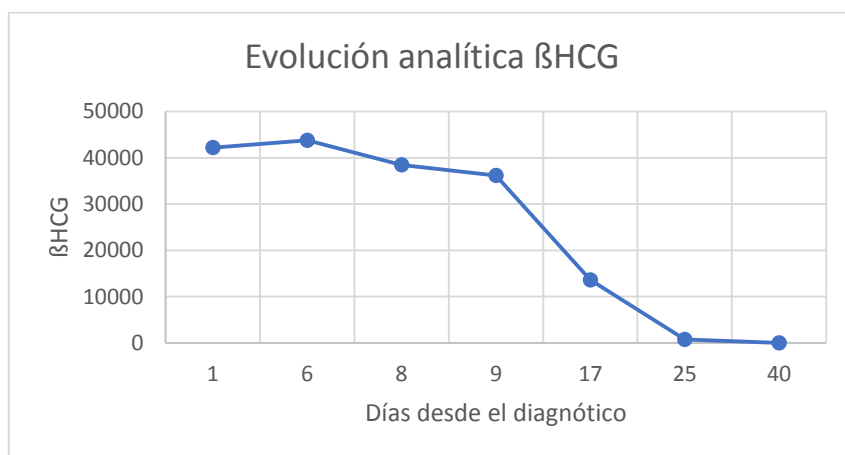
## BIBLIOGRAFÍA

1. Protocolo de medicina materno-fetal: Gestación ectópica tubárica y no tubárica . Barcelona : Hos`pital Clinic, Hospital San Joan de Déu, Universitat de Barcelona ; 2018.
2. [Gonzalez N, Tulandi T. Cesarean Scar Pregnancy: A Systematic Review. J Minim Invasive Gynecol. 2017 Jul-Aug;24(5):731-738.
3. Rudaitis V, Maldutyte G, Brazauskienė J, Pavlauskas M, Valančienė D. Cesarean Scar Pregnancy: A Case Report. Acta Med Litu. 2022;29(1):124-130.
4. Cheng XL, Cao XY, Wang XQ, Lin HL, Fang JC, Wang L. Diagnosing early scar pregnancy in the lower uterine segment after cesarean section by intracavitary ultrasound. World J Clin Cases. 2022 Jan 14;10(2):547-553.
5. Timor-Tritsch IE, Monteagudo A, Cali G, El Refaey H, Kaelin Agten A, Arslan AA. Easy sonographic differential diagnosis between intrauterine pregnancy and cesarean delivery scar pregnancy in the early first trimester. Am J Obstet Gynecol. 2016 Aug;215(2):225.e1-7.
6. Jordans IPM, Verberkt C, De Leeuw RA, Bilardo CM, Van Den Bosch T, Bourne T, et al.. Definition and sonographic reporting system for Cesarean scar pregnancy in early gestation: modified Delphi method. Ultrasound Obstet Gynecol. 2022 Apr;59(4):437-449.

**TABLAS Y FIGURAS**



**Figura 1.** Imágenes ecográficas del caso diagnosticado en nuestro servicio. A y B corte longitudinal 2D. C. Corte longitudinal con reconstrucción 3D.



**Figura 2.** Evolución de la βHCG.

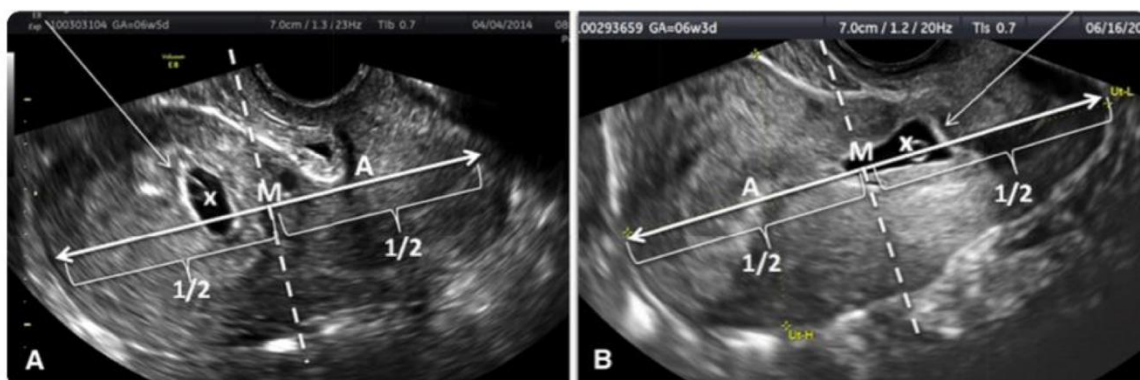


Imagen A: IUP. Imagen adaptada de Timor-Tritsch et al. Am J Obstet Gynecol 2016; 215:225.

Imagen B: CSP. Imagen adaptada de Timor-Tritsch et al. Am J Obstet Gynecol 2016; 215:225.

**Figura 3.** Imagen obtenida del protocolo de gestación ectópica tubárica y no tubárica [1], donde se observa el método de medición propuesto por Timor-Tritsch et al [5].